CASO CLÍNICO

Broncoscoscopia intervencionista con broncoscopio de un solo uso

CRIOBIOPSIA DE NÓDULO PULMONAR CON BRONCOSCOPIO AMBU® A SCOPE™ 5 BRONCHO 2.7/1.2

Dra. Esperanza Salcedo Lobera
Dr. Francisco Páez Codeso
Unidad de Neumología Intervencionista - Hospital Regional de Málaga

HISTORIA DEL PACIENTE

Mujer de 61 años sin alergias medicamentosas conocidas, intervenida de leiomiosarcoma uterino en 2020 con seguimiento posterior por Ginecología, en tomografía computarizada de tórax de control se objetiva un nódulo pulmonar de nueva aparición (Figura 1), ante dicho hallazgo se decide realizar procedimiento diagnóstico para estudio anatomopatológico.

PROCEDIMIENTO

Bajo anestesia general se intuba a la paciente con tubo orotraqueal de 7.5 mm, a través de este se introduce broncoscopio de un solo uso (Ambu® aScope™ 5 Broncho 2.7/1.2 mm), y se localiza la lesión endoluminal en segmento 8 de pirámide basal derecha. A través del broncoscopio se introduce criosonda de 1.1mm (Erbecryo 20402-401; Erbe, Tubingen, Germany) y bajo control fluoroscópico se confirma la localización de la lesión a nivel del parénquima y se toman 5 muestras para estudio anatomopatológico, sin incidencias. (Figura 2).

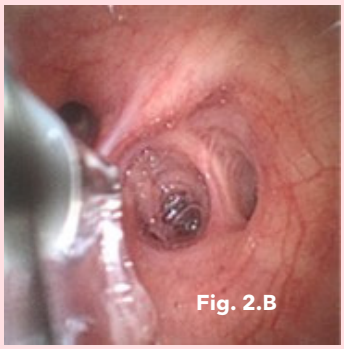

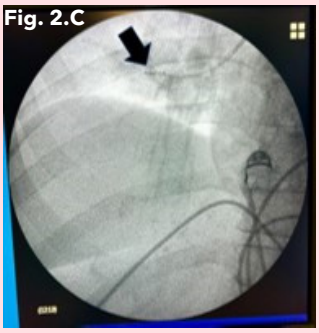

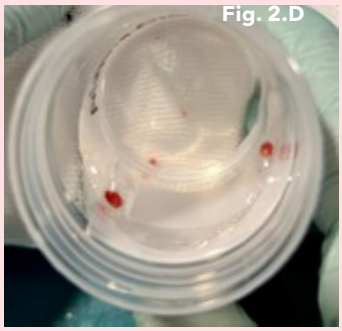

Figura 2. A Visión endoscópica a través de broncoscopio Ambu aScope 5 de 2.7mm de segmento 8 de pirámide basal derecha. 2.B Visión endoscópica de criosonda 1.1mm introducida a través del canal de trabajo. 2.C. Visión fluoroscópica con el broncoscopio a nivel de lesión pulmonar y la criosonda en el nódulo (flecha). 2.D Muestras obtenidas a través de Criobiopsia.

CONCLUSIÓN

Las biopsias se informaron como positivas para metástasis de leiomiosarcoma. Tras el resultado de este, se decidió resección de la lesión y seguimiento posterior en consulta.

El broncoscopio Ambu® aScope™ 5 Broncho 2.7/1.2 mm ha resultado un instrumento idóneo para la toma de muestras de una lesión de difícil acceso o imposible con los diámetros de los broncoscopios convencionales existentes, y ha permitido, gracias a su canal de trabajo de 1.2 mm realizar la toma de Criobiopsias transbronquiales con óptima visión y seguridad.

Ambu