CAS CLINIQUE

Gastroscopie avec gastroscope à usage unique

DISSECTION SOUS-MUQUEUSE AVEC UN GASTROSCOPE À USAGE UNIQUE

Dr. EDUARDO ALBÉNIZ, Dr. JUAN J. VILA
Service d'endoscopie digestive - Hospital Universitario de Navarra

HISTORIQUE DU PATIENT

Femme de 38 ans suivie pour un carcinome épidermoïde de la corde vocale droite. Un foyer hypermétabolique au niveau de la jonction œsogastrique est visible au PET scan. Une gastroscopie est pratiquée, dans laquelle l'œsophage à 28 cm présente une lésion surélevée avec un centre en creux et un modèle muqueux irrégulier. Une biopsie de la lésion épidermoïde avec dysplasie de haut grade/carcinome in situ est pratiquée. Une TDM thoraco-abdominale est réalisée, montrant un épaississement de la paroi distale de l'œsophage, sans dissémination à distance. À l'écho-endoscopie, aucune infiltration nette de la sous-muqueuse n'est identifiée. Ces résultats ont conduit à la dissection sous-muqueuse endoscopique à l'aide d'un gastroscope à usage unique, l'Ambu® aScope™ Gastro.

PROCÉDURE

Œsophage avec néoplasie épidermoïde, située à 28 cm des arcades dentaires ; dimension longitudinale d'environ 30 mm, morphologie (Paris 0IIa, surélevée) (Fig A.1-2) et présence d'un modèle malin avec vaisseaux irréguliers arborescents, certains allongés et des zones avasculaires (tout cela suggère une invasion sous-muqueuse).

Une dissection sous-muqueuse est effectuée à l'aide du gastroscope Ambu aScope Gastro sans incident (Fig. A.3-6), qui permet d'obtenir un bloc de 50 x 30 mm, une nécrose quasi-circonférentielle par rétraction, de 30 cm à 36 cm (Fig. A.7-11). Les vaisseaux de la nécrose sont coagulés. Le bloc AP est orienté, indiquant la partie orale et anale.

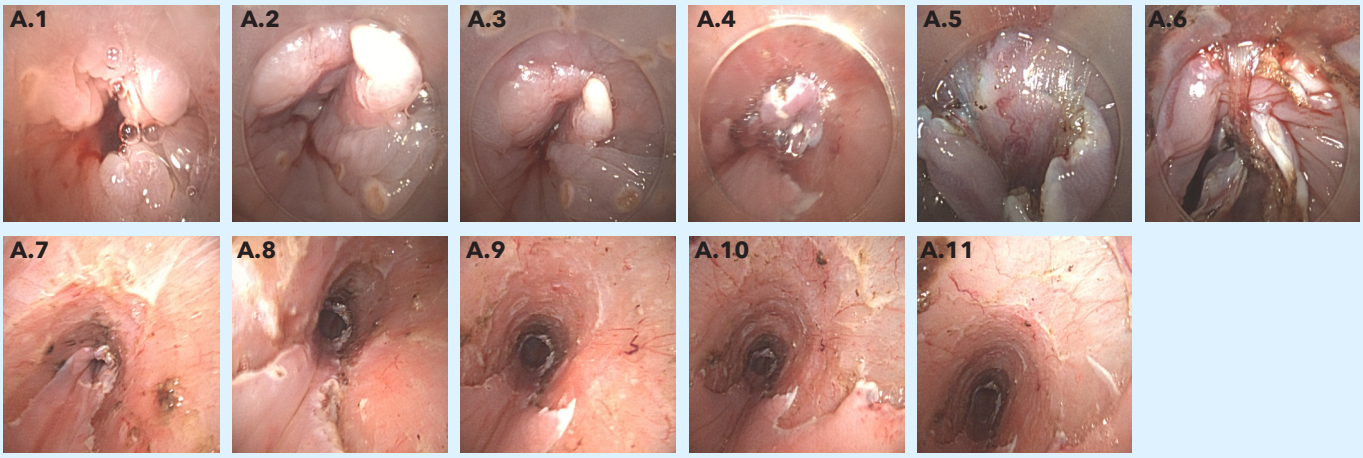

CONCLUSION

L'analyse histologique du bloc montre qu'il s'agit d'un carcinome épidermoïde de 14 mm, avec ulcération, différenciation modérée avec infiltration de 0,57 mm de la sous-muqueuse, sans infiltration lymphatique ni hématique, ni infiltration périneurale et avec bords libres, la profondeur du bord chirurgical étant de 0,16 mm. Le stade de la lésion est donc pT1b-sm2.

Dans ce cas, l'aScope Gastro d'Ambu a permis de disséquer entièrement la lésion décrite sans avoir à changer d'endoscope. La flexibilité de l'endoscope est souvent idéale pour pratiquer une dissection sous-muqueuse et une résection muqueuse dans des endroits anatomiques difficiles d'accès. Cela peut faciliter considérablement ces procédures endoscopiques chez certains patients comme la patiente actuelle.

Ambu

Ambu A/S
Baltorpbakken 13
2750 Ballerup
Danemark
Tél. : +45 7225 2000
ambu.com